

**Zentrum für  
Minimal-Invasive  
Chirurgie**

**Abteilung  
Gynäkologie und Geburtshilfe**

**Krankenhaus  
Sachsenhausen  
Frankfurt**

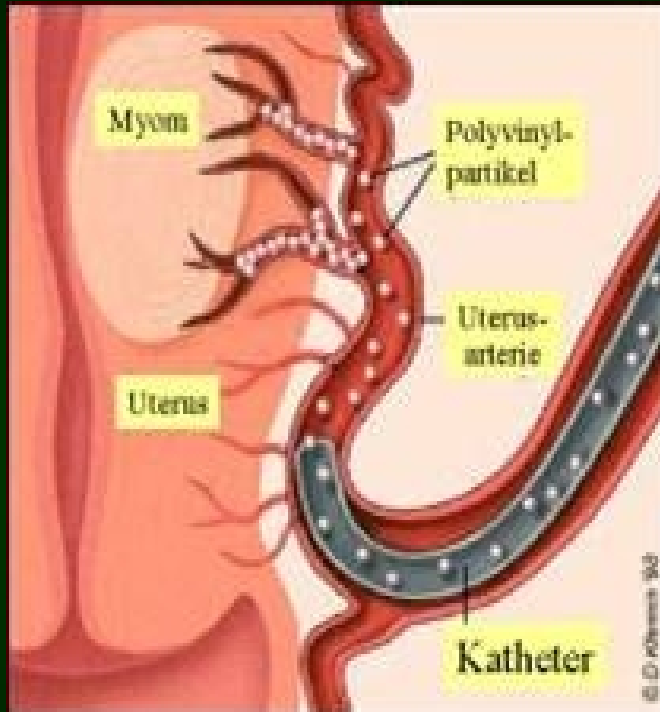


# **Heilungsverläufe nach laparoskopischer Myomenukleation und Katheder-Embolisation**

**Astrid Kühn, Philipp-Andreas Hessler**

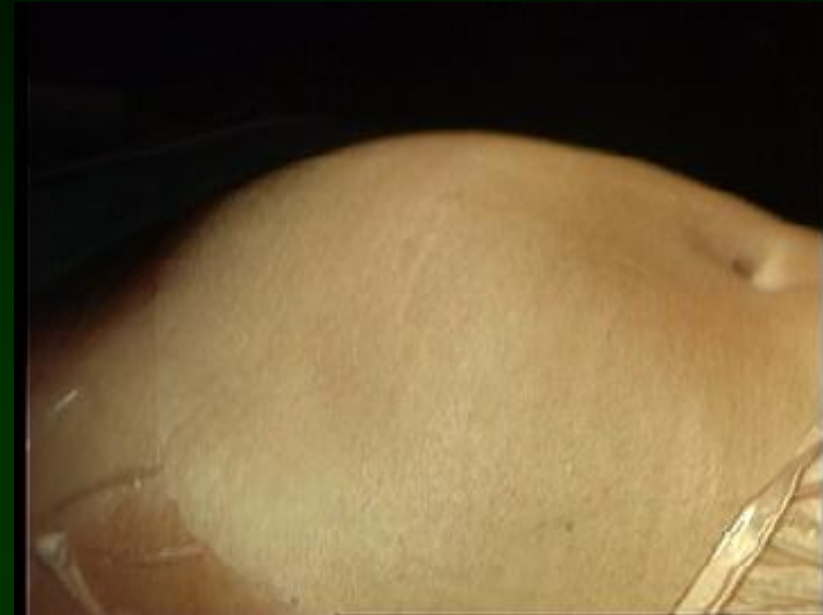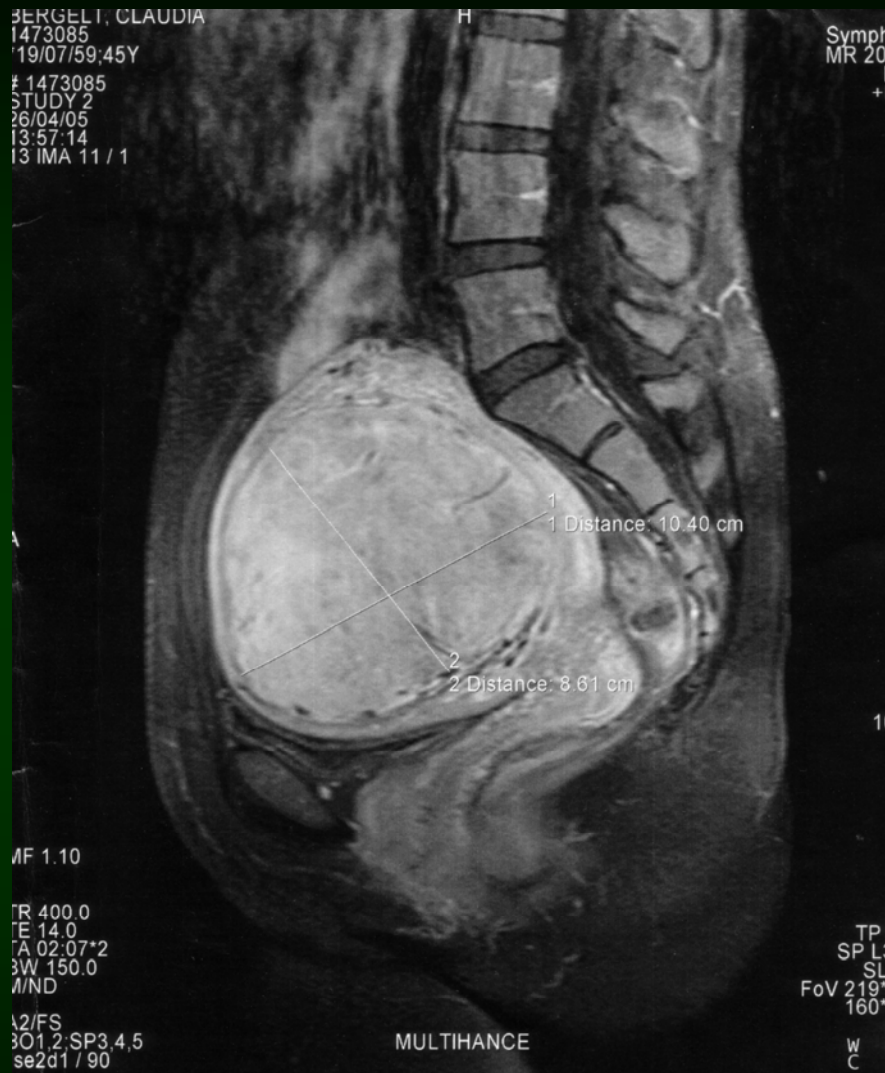
**Deutsche Gesellschaft für Gynäkologie und Geburtshilfe  
56. Kongress 19. bis 22. September in Berlin**





... die wo die  
**Plastikkugeln**  
aufm Bildschirm  
in den Körper  
gespritzt werden  
und das da unne  
verschwindet ..

# Embolisation 2

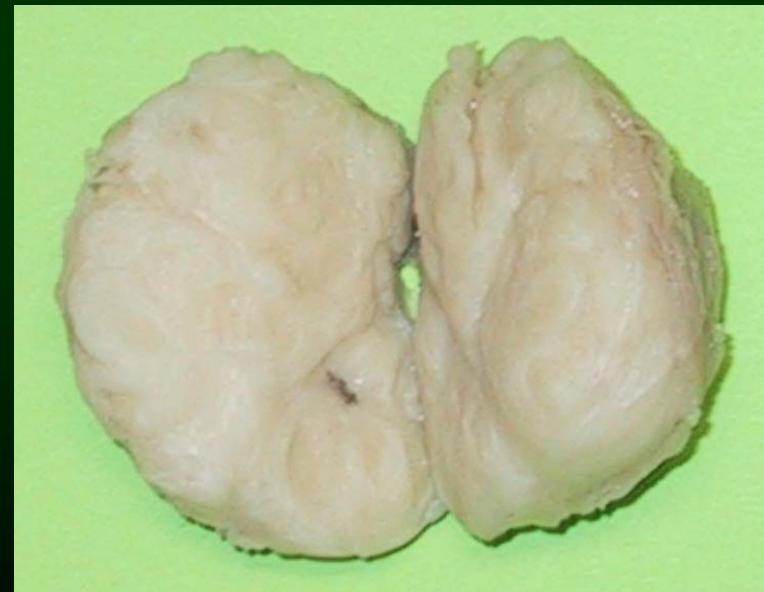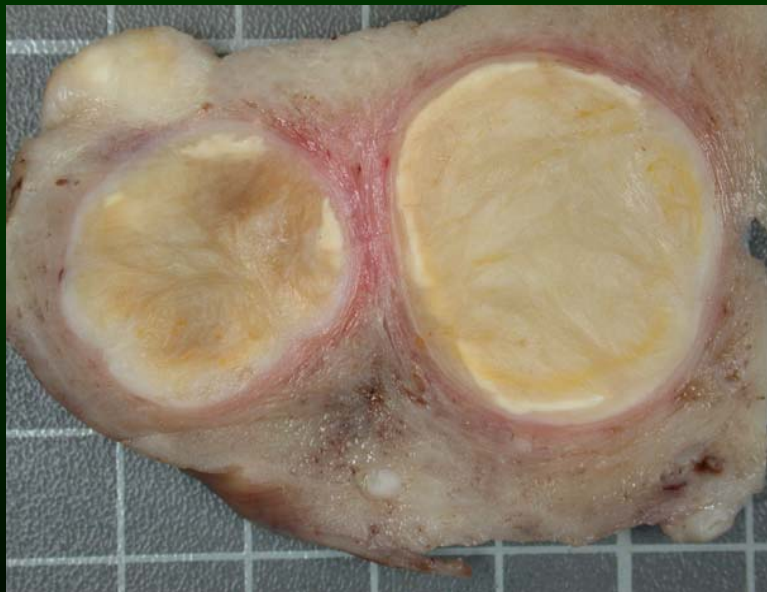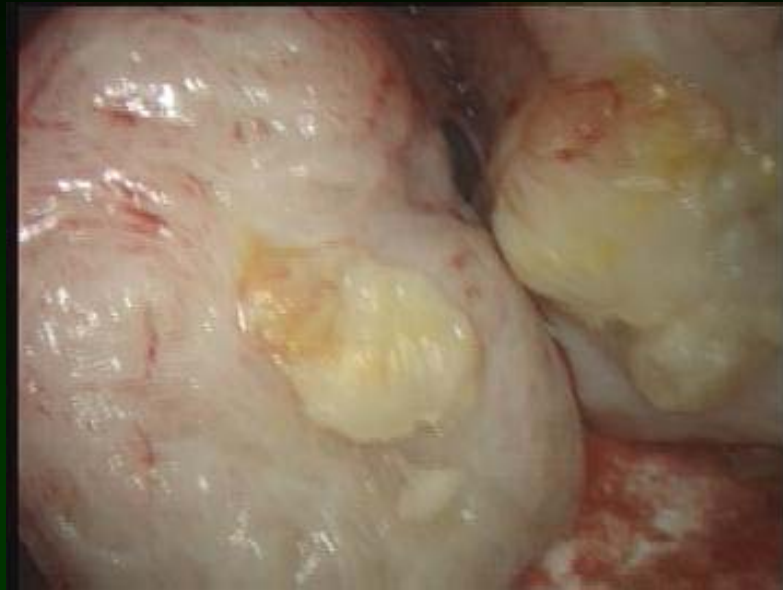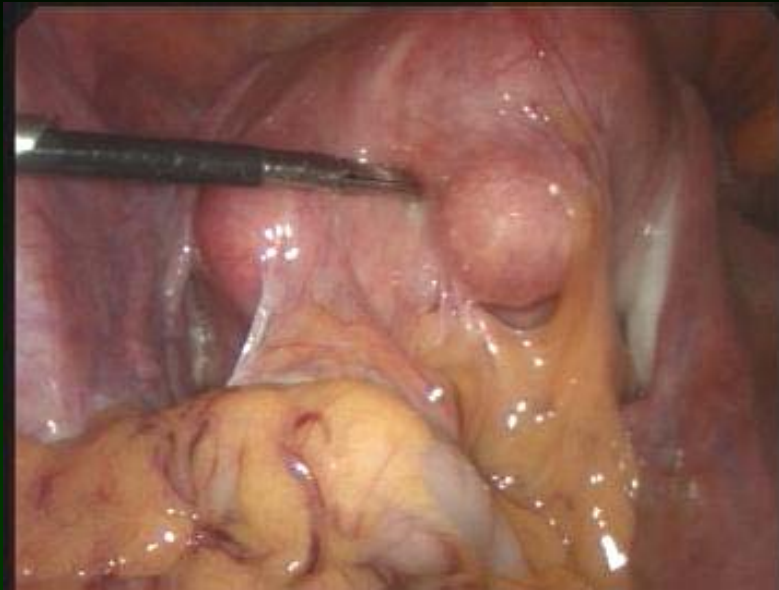


**Volumen**  $\cong 4000 \text{ cm}^3$   
**Durchmesser**  $\cong 20 \text{ cm}$

**Volumen** minus 50%

**Volumen**  $\cong 2000 \text{ cm}^3$   
**Durchmesser**  $\cong 16 \text{ cm} !!$

# Embolisation 2



# Embolisation 3

